El apéndice y su papel inmunológico

Ignacio Martínez M.
Departamento de Inmunología

El apéndice vermiforme (con forma de gusano) es un tejido adyacente al intestino grueso (Figura 1). Inicia en la pared del ciego, aproximadamente 2 centímetros abajo de la apertura del íleon. Puede describirse como un "saco" cuya longitud varía de 2 a 20 centímetros. La entrada está limitada por un plegamiento de membrana mucosa y se encuentra suspendido por tejido peritoneal, el cual contiene los vasos sanguíneos que lo irrigan.

La inflamación súbita del apéndice (apendicitis aguda) constituye el principal cuadro de intervención quirúrgica de urgencia a escala mundial. La etiología de la apendicitis no está completamente definida, pues si bien puede ocurrir por la presencia de fecalitos (materia fecal altamente calcificada), agentes infecciosos (*Entamoeba histolytica, Enterobius vermicularis, Ascaris lumbricoides, Strongyloides stercoralis, Mycobacterium tuberculosis*) y tumores, en la mayoría de los casos se desconoce la causa.[1-6]

Tampoco se tiene completamente definida la serie de eventos que llevan a la inflamación aguda. Sin embargo, se ha planteado que la sobreexpresión de moléculas como ciclooxigenasas 1 y 2, prostaglandina E2, la sintasa inducible de óxido nítrico, interferón gamma y algunos miembros de la familia del factor de necrosis tumoral favorecen la llegada de células inflamatorias como neutrófilos, eosinófilos y linfocitos T, los cuales infiltran tanto la mucosa como el tejido muscular.[7-12] En algunos casos el proceso inflamatorio puede extenderse hasta el colon, favoreciendo el adelgazamiento de la mucosa y la aparición de colitis ulcerativa.[13] El tratamiento de la apendicitis aguda se realiza mediante apendicectomía, con lo cual también se previene en muchos casos la colitis ulcerativa.

Tradicionalmente se ha considerado que el apéndice es sólo un tejido vestigial, cuyo único fin es complicar la vida de al menos una de cada 20 personas en las urbes. Sin embargo, desde hace algunos años se ha propuesto que el apéndice no es un accesorio inútil del sistema digestivo, sino parte importante del tejido linfoide asociado a mucosas.[14-15] Aun cuando son limitados los trabajos al respecto, ahora se sabe que existen folículos similares a las Placas de Peyer (zonas ricas en linfocitos B y T $CD4^+$) localizados en el apéndice humano.[16] En modelos animales, como el conejo, se ha demostrado que la diversificación de anticuerpos ocurre en las células B localizadas en los folículos germinales del apéndice, y que la eliminación de este tejido en etapas neonatales disminuye los niveles de inmunoglobulinas en la mucosa intestinal.[17-19]

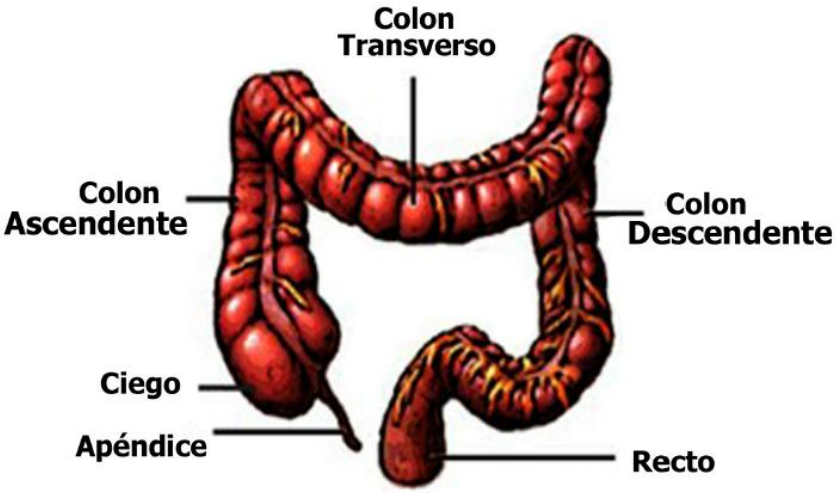

Figura 1. Posición del apéndice respecto al intestino grueso en el humano

Por otra parte, se ha observado que algunas poblaciones de células B ($CD5^-$) se trasladan desde la médula ósea hasta el apéndice, donde se diferencian a células B ($CD5^+$) y posteriormente migran a los órganos periféricos.[20] Se sabe que esta subpoblación de linfocitos se caracteriza por la producción de autoanticuerpos polireactivos de baja afinidad, por lo que la inapropiada maduración de estas células en el apéndice podría derivar en la aparición de diversos padecimientos autoinmunes como la artritis reumatoide.[21] Asimismo, algunos resultados sugieren la participación de este tejido en procesos alérgicos mediados por inmunoglobulina E.[22] Interesantemente, además de linfocitos B y T, en el apéndice hay células dendríticas y macrófagos capaces de procesar y presentar antígenos.

Esta capacidad de presentación antigénica sería importante para permitir al apéndice diferenciar entre microorganismos benéficos y patógenos, favoreciendo que los primeros se establezcan en su epitelio en forma de biofilms.[23-24] Recientemente se ha propuesto que esta estructura puede servir como un sitio de reserva de bacterias benéficas (lactobacilos y enterococos, entre otros) que participan en la síntesis de vitaminas, la producción de ácidos y el metabolismo de esteroides.[25-26] Estos biofilms bacterianos podrían repoblar el colon después de un caso de diarrea, generado por agentes patógenos.[27]

Se ha planteado que este proceso de infección, purga y recolonización (Figura 2) fue determinante en la evolución y supervivencia de los humanos que consumían agua y alimentos contaminados con microorganismos dañinos, pues la constante estimulación del sistema inmune de mucosas permitiría el correcto funcionamiento del mismo.[14] Sin embargo, las actuales condiciones de higiene alimenticia y uso de agua potable, sobre todo en los países desarrollados, llevarían a la interrupción o el nulo desarrollo de este proce-

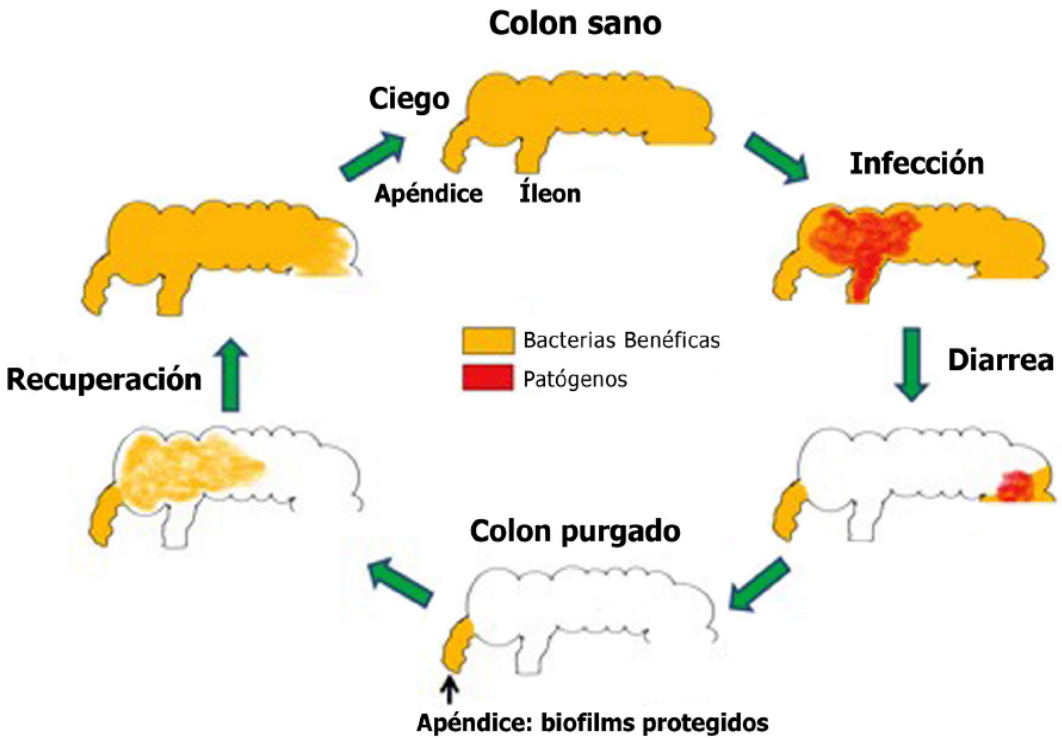

Figura 2. **Función propuesta para el apéndice**. En condiciones normales, el colon está poblado por bacterias benéficas. Durante un evento de infección con microorganismos patógenos, se presenta un cuadro diarreico y el colon es purgado. Sin embargo, por su estructura y posición, el apéndice sirve como un sitio protegido en el cual se conservan los biofilms de bacterias benéficas que posteriormente recolonizan el intestino grueso.

so, favoreciendo una reacción exacerbada del sistema inmune y generando autoinmunidad. Estos eventos podrían derivar en un cuadro de apendicitis aguda sin causa aparente. Esta propuesta, llamada "Hipótesis de la higiene", se respalda, entre otros datos, por las observaciones sobre la distribución de la apendicitis en el mundo, pues ésta se presenta con mayor incidencia en países industrializados (América del Norte, Islas británicas, Australia y Nueva Zelanda), mientras que es menos prevalente en países en vías de desarrollo.

Diversos grupos de investigación trabajan para determinar qué otras funciones puede tener el apéndice sano y demostrar que no es necesariamente un tejido inútil.

Referencias

1. Andrade JE, et al. South Med J. 2007, 100 (11):1140-1142.
2. Ariyarathenam AV, et al. Int J Surg. 2010, 8 (6): 466-469.
3. Kanoksil W, et al. Southt Asian J Trop Med Pub Health. 2010, 41 (5): 1065-1070.
4. Karatepe O, et al. G Chir. 2009, 30 (10): 426-428.
5. Lamps LW. Semin Diagn Pathol. 2004, 21 (2): 86-97.
6. Kiappel G, et al. Pathologe. 2011, 32 (4): 314-320.
7. Farkas SA, et al. Eur Surg Res. 2005, 37 (2):115-122.
8. Nemeth L, et al. Arch Pathol Lab Med. 2001, 125 (6):759-764.
9. Jo Y, et al. Dig Dis Sci. 2003, 48 (1):99-108.
10. Barcia JJ, et al. Ann Diagn Pathol. 2002, 6 (6):352-356.
11. Aravidan KP, et al. Indian J Pathol Microbiol. 2010, 53 (2):258-261.
12. Deniz K, et al. Pathol Res Pract. 2007, 203 (10):731-735.
13. Swidsinski A, et al. Gut. 2007, 56 (3):343-350.
14. Laurin M, et al. Anat Rec, 2011, 294 (4):567-579.
15. Azzali G, et al. Immunol Rev. 2003, 195 (1):178-189.
16. Abbas AK, et al. Inmunología celular y molecular, Elsevier Science, USA, Quinta edición, 2006.
17. Sinha RK, et al. Dev Comp Immunol. 2004, 28(7):829-841.
18. Weinstein PD, et al. Immunity. 1994, 1 (8):647-659.
19. Dennis K, et al. J Immunol. 2009, 182 (7):81.17
20. Pospisil R, et al. Dev Comp Immunol. 2006, 30 (8):711-722.
21. Noh G, et al. 2011, Allergy Asthma Immunol Res. 3 (3):168-177.
22. Fontanella G, et al. Allergol Immunopathol. 2005, 33 (5):277-281.
23. Gebbers JO, et al. Ann N Y Acad Sci. 2004, 1029 (1):337-343.
24. Hanson NB, et al. Dev Comp Immunol. 2008, 32 (8):980-991.
25. Rhee KJ, et al. J Immunol. 2004, 172 (2):1118-1124.
26. Madigan MT, et al. Biologia de los microorganismos. Prentice Hall, España, Décima edición, 2004.
27. Bollinger R, et al. J Theor Biol. 2007, 249 (4):826-831.